

Liquen nitidus generalizado en edad pediátrica. Reporte de dos casos, uno de ellos con cambios ungueales

Generalized lichen nitidus in the pediatric age. Two case report, one of them with nail changes

Eduardo Marín Hernández ^{1*}, Manuel Vladimir Franco Pasos², Valeria Estefanía Armenta Tapia³, Octavio Adolfo Sánchez Tovar³, Alicia Georgina Siordia Reyes ⁴, Verónica Bautista Piña⁵.

RESUMEN

Introducción: El liquen nitidus es una dermatosis inflamatoria infrecuente de causa desconocida que generalmente afecta a niños y adultos jóvenes. Se caracteriza por pápulas brillantes, que de forma excepcional involucra uñas y mucosa oral. Se presentan dos casos de liquen nitidus pediátrico generalizado, uno con cambios ungueales asociados.

Caso 1: Masculino de 5 años de edad, presentó una dermatosis de 18 meses de evolución que involucraba cara, tronco, extremidades superiores e inferiores, caracterizada por lesiones papulares pequeñas y brillantes que confluían formando placas. Se tomó biopsia que corroboró el diagnóstico de liquen nitidus.

Caso 2: Masculino de 18 años de edad, consultó por pápulas en dedos de las manos, tobillos y pene de 18 meses de evolución. La dermatosis estaba caracterizada por pápulas agrupadas del color de la piel, brillantes, con una disposición bilateral y simétrica; presentaba pits en la lámina ungueal. El diagnóstico clínico fue liquen nitidus con afección ungueal, confirmado mediante estudio histopatológico.

Conclusiones: Se reportan dos casos de liquen nitidus generalizado en edad pediátrica, uno con afección ungueal. Resulta trascendente la difusión científica de estos casos, su correlación histopatológica, así como los resultados de los tratamientos utilizados para reducir la cronicidad y las recidivas de la enfermedad, especialmente considerando que los pacientes solicitan la evaluación médica de forma tardía por su carácter benigno e indolente.

Se realiza una revisión de la literatura disponible y se expone una propuesta para su clasificación.

Palabras Clave: *Liquen nitidus; Edad pediátrica; Generalizada; Cambios ungueales.*

ABSTRACT

Introduction: Lichen nitidus is an uncommon inflammatory dermatosis of unknown cause that generally affects children and young adults. It is characterized by shiny papules, which exceptionally involves nails and oral mucosa. We present two cases of generalized pediatric lichen nitidus, one with associated nail changes.

Case 1: A 5-year-old male presented an 18-month-old dermatosis involving the face, trunk, upper and lower extremities, characterized by small, shiny papular lesions that converged to form plaques. A biopsy was taken to corroborate the diagnosis of lichen nitidus.

Case 2: 18-year-old male, consulted for papules of fingers, ankles and penis of 18 months of evolution. Dermatitis was characterized by bright, clustered skin-colored papules with a bilateral and symmetrical arrangement. It had pits in the nail plate. The clinical diagnosis was lichen nitidus with nail involvement confirmed by histopathological study.

Conclusions: Two cases of generalized lichen nitidus in pediatric age are reported, one with nail involvement. The scientific dissemination of these cases, their histopathological correlation, as well as the results of the treatments used to reduce the chronicity and recurrences of the disease are relevant, especially considering that patients request medical evaluation late due to their benign and indolent nature.

A review of the available literature is made and a proposal for its classification is made.

Keywords: *Lichen nitidus; Pediatric age; Generalized; Nail changes.*

1. Servicio de Dermatología Pediátrica, UMAE Hospital de Pediatría “Dr. Silvestre Frenk Freund”, Centro Médico Nacional Siglo XXI, Instituto Mexicano del Seguro Social. Ciudad de México, México.
2. Departamento de Dermatología y Micología Médica, UMAE Hospital de Especialidades, Centro Médico Nacional Siglo XXI, Instituto Mexicano del Seguro Social. Ciudad de México, México.
3. Pediatría, Hospital de Gineco-Pediatría y Medicina Familiar No. 31, Instituto Mexicano del Seguro Social. Baja California, México.
4. Servicio de Anatomía Patológica, UMAE Hospital de Pediatría “Dr. Silvestre Frenk Freund”, Centro Médico Nacional Siglo XXI, Instituto Mexicano del Seguro Social. Ciudad de México, México.
5. Servicio de Anatomía Patológica, Fundación de Cáncer de Mama A. C. Ciudad de México, México.

* Autor de Correspondencia: emarinh1973@yahoo.com.mx

INTRODUCCIÓN

El liquen nitidus (LN) es una dermatosis de origen desconocido caracterizada por múltiples pápulas de 1-2mm, brillantes, del color de la piel circundante, de curso crónico y habitualmente asintomático que se localizan principalmente en antebrazos, abdomen, glúteos y genitales. De forma excepcional se manifiesta con alteraciones en las uñas y en la mucosa oral.

Presentamos dos casos de LN generalizado (LNG) en infante y adolescente tardío, este último con un patrón excepcionalmente simétrico y cambios ungueales asociados. Se realizó una revisión de la literatura disponible, así como una propuesta para su clasificación.

CASO 1

Masculino de 5 años de edad sin antecedentes personales de importancia. Presentó una dermatosis de 18 meses de evolución, refiriendo lesiones papulares en tronco con posterior diseminación a extremidades, pruriginosas, siendo evaluado por médico familiar y pediatra emitiendo diagnóstico de dermatitis atópica, manejado con antihistamínicos y emolientes sin mejoría, motivo de su envío al servicio de Dermatología del Hospital de Pediatría “Dr. Silvestre Frenk Freund” del Centro Médico Nacional Siglo XXI (HPCMNXXI), Instituto Mexicano del Seguro Social en la Ciudad de México, México. En su primera evaluación se observó una dermatosis diseminada con tendencia a ser bilateral y simétrica, afectando región facial, tronco, extremidades superiores e inferiores, caracterizada por pápulas pequeñas y brillantes con zonas descamativas confluyendo para formar placas (**Figura 1a, b y c**). Con la propuesta diagnóstica de liquen nitidus, se decide toma de biopsia con reporte histopatológico de patrón liquenoide focal, concluyendo liquen nitidus por la correlación clínico-histopatológica (**Figura 2a, b y c**). Se indicó tratamiento con tacrolímús tópico al 0.1% cada 12 horas con mejoría parcial.

CASO 2

Paciente de sexo masculino de 18 años de edad sin antecedentes personales de importancia que consulta por lesiones diseminadas en dedos de las manos, tobillos y pene de 18 meses de evolución. Al examen físico presentó dermatosis diseminada a extremidades superiores e inferiores que afectaba dorso de las falanges distales de los dedos 2 al 5 de ambas manos, cara interna de los maléolos y cuerpo de pene, caracterizada por pápulas agrupadas del color de la piel, brillantes de 1-2 mm de diámetro, que confluían formando placas; en pene sólo dos pápulas queratósicas. Con una disposición bilateral y simétrica. Intencionada-

mente se buscaron cambios en uñas y mucosas, identificando pits en la lámina ungueal (**Figura 3a, b, c y d**).

La sospecha clínica fue liquen nitidus con afección ungueal y se realizó biopsia por punch del dedo anular izquierdo, el maléolo interno derecho y el pene para examen histopatológico que confirmó el diagnóstico (**Figura 4a, b y c**). El paciente se perdió en el seguimiento.

DISCUSIÓN

En 1907, Pinkus fue el primero en describir una dermatosis papular peculiar a la cual denominó *liquen nitidus*, sugiriendo que se trataba de una entidad histológicamente distinta¹.

Los datos epidemiológicos apuntan a la inexistencia de predisposición racial, etaria o de género para el desarrollo de la enfermedad, aunque en algunos estudios se ha observado predisposición por el género masculino, así como por niños o adultos jóvenes². La verdadera incidencia es desconocida, pero se ha estimado en aproximadamente 3.4 casos por cada 10,000 habitantes³.

Históricamente, se consideró que se trataba de una manifestación de tuberculosis debido a sus características histológicas; sin embargo, no se han demostrado agentes infecciosos en las lesiones. Se han descrito asociaciones de LN con otras enfermedades como liquen estriado, liquen plano oral y psoriasis vulgar⁴, dermatitis atópica, post vacunación (Hepatitis B)⁵, artritis crónica juvenil⁶, síndrome de Down⁷, enfermedad de Crohn⁸, tatuajes⁹, terapia inmunológica con anticuerpos monoclonales¹⁰, tratamiento con interferón alfa¹¹, terapia con anticuerpos Anti PD-1¹², enfermedad de Niemann-Pick¹³, casos familiares aislados¹⁴ y en gemelos idénticos¹⁵.

El liquen nitidus es una dermatosis de curso crónico, habitualmente indolente, aunque en ocasiones puede cursar con prurito, se caracteriza por la aparición de pápulas milimétricas agrupadas, brillantes y del color de la piel circundante. Las pápulas a menudo se encuentran aplanadas, pero pueden tener forma de cúpula, estar umbilicadas o presentar una superficie queratósica. Puede afectar cualquier región corporal, aunque habitualmente se distribuye en las zonas de flexión de las extremidades superiores, inferiores, abdomen y genitales. Se ha descrito la presencia de fenómeno de Koebner¹⁶. Puede afectar la mucosa oral donde se manifiesta con pápulas gris-amarillentas. De forma excepcional, existen alteraciones ungueales, entre las cuales están el engrosamiento con formación de crestas, ondulaciones, traquioniquia, estriaciones y pits¹⁷.

Clínicamente, se han descrito variantes tales como la actínica¹⁸, purpúrica¹⁹, perforante²⁰, Blaschkolineal²¹, queratodérmica,

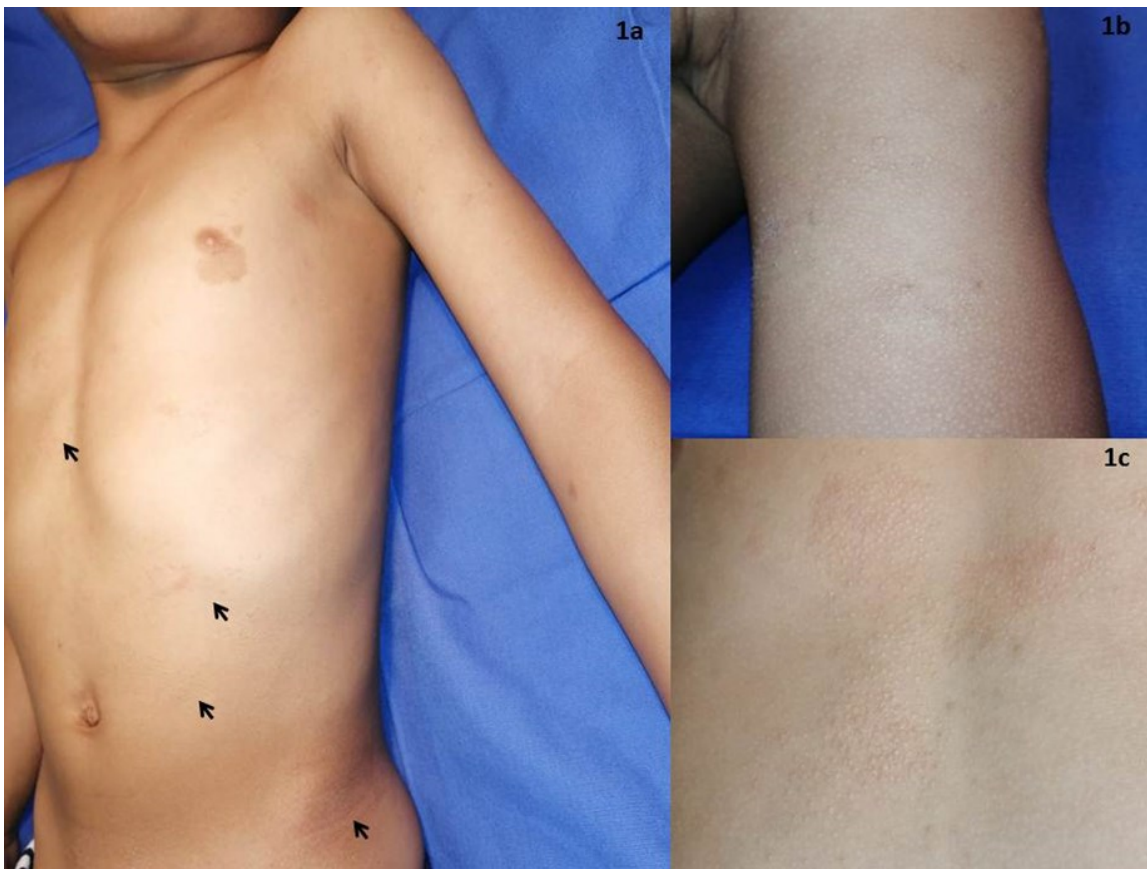

Figura 1. a) Fotografía panorámica que resalta afección de varios segmentos (ver flechas). b) Acercamiento de lesiones en cara anterior de brazo y antebrazo. c) Pápulas brillantes en cabeza de alfiler, color de la piel en cara posterior del tórax.

Figura 2. a) Fotomicrografía en la que se observa paraqueratosis focal, con una epidermis que muestra alargamiento de procesos interpapilares y aplanamiento de los procesos interpapilares. En la dermis dos focos de infiltrado linfohistiocitario (hematoxilina & eosina, 4x). b) Exocitosis escasa e infiltrado linfohistiocitario denso (hematoxilina & eosina, 10x). c) Dentro del infiltrado, algunos melanofagos (hematoxilina & eosina, 20x).

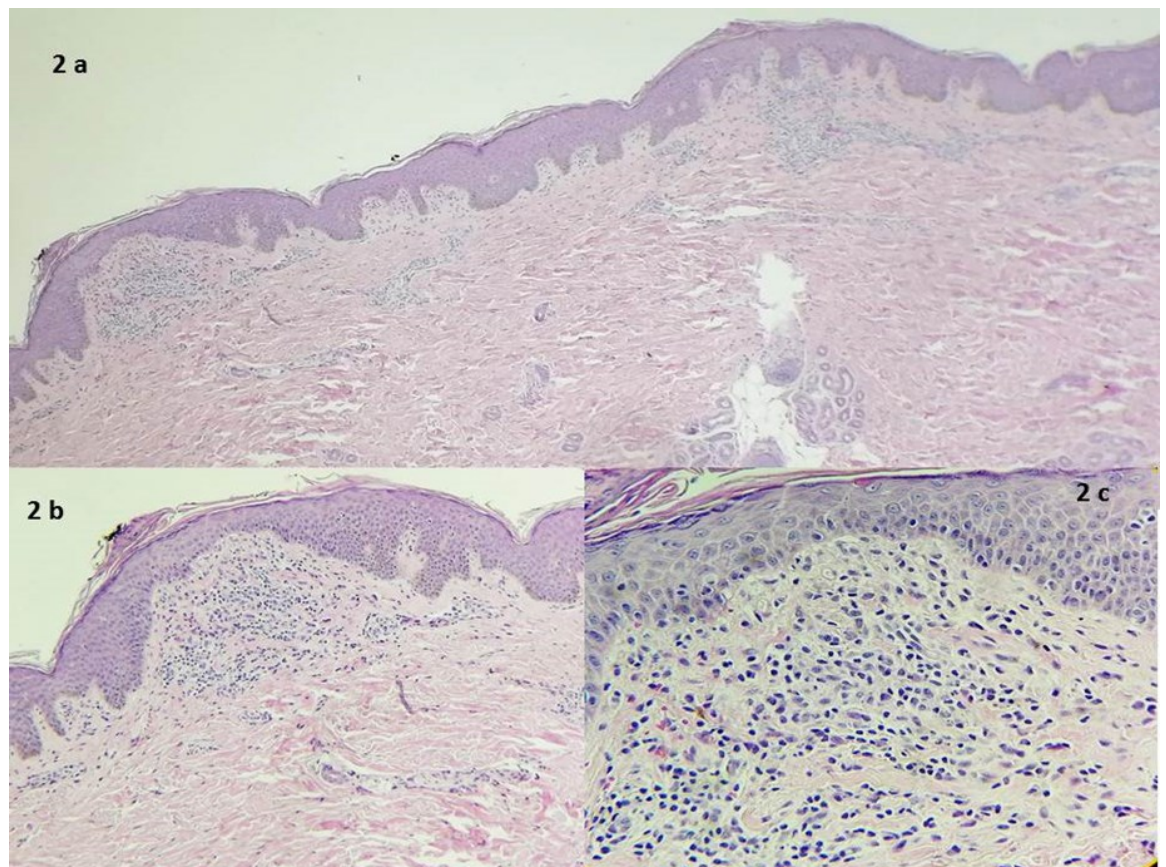
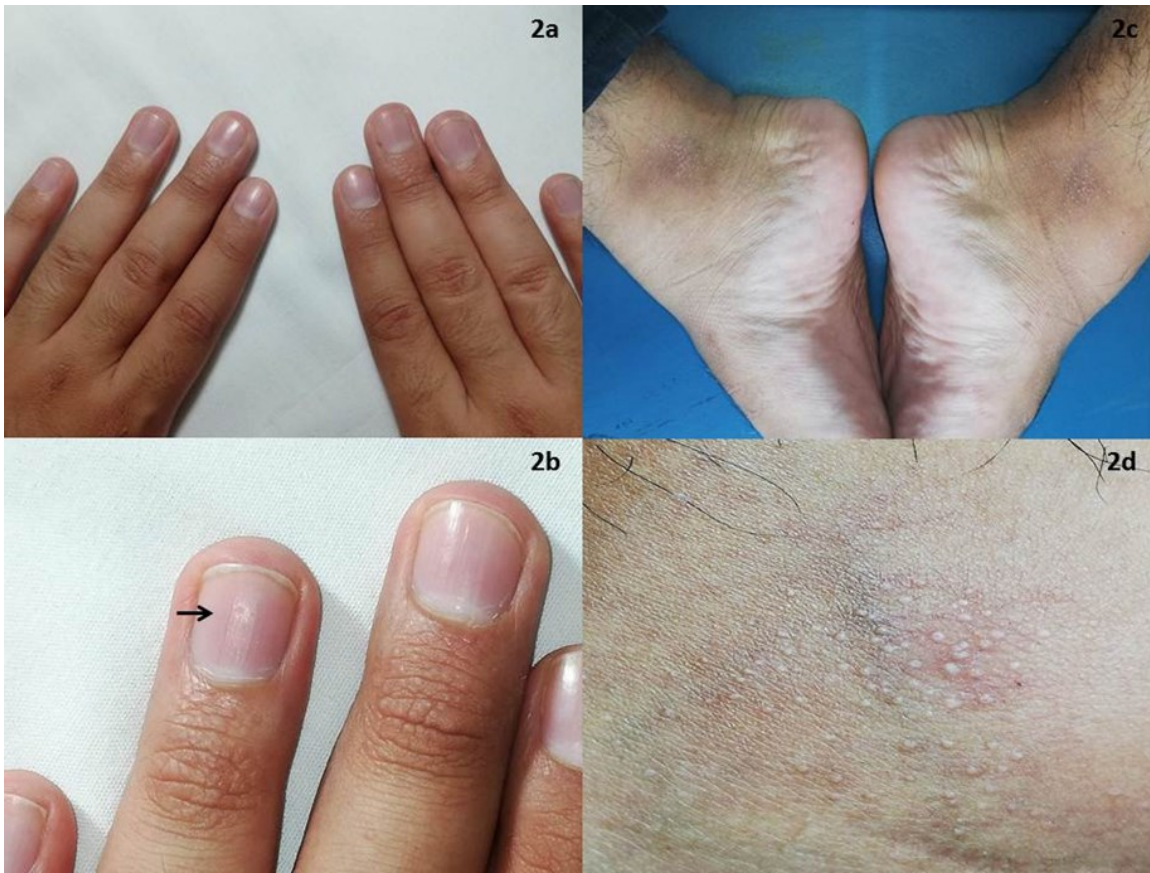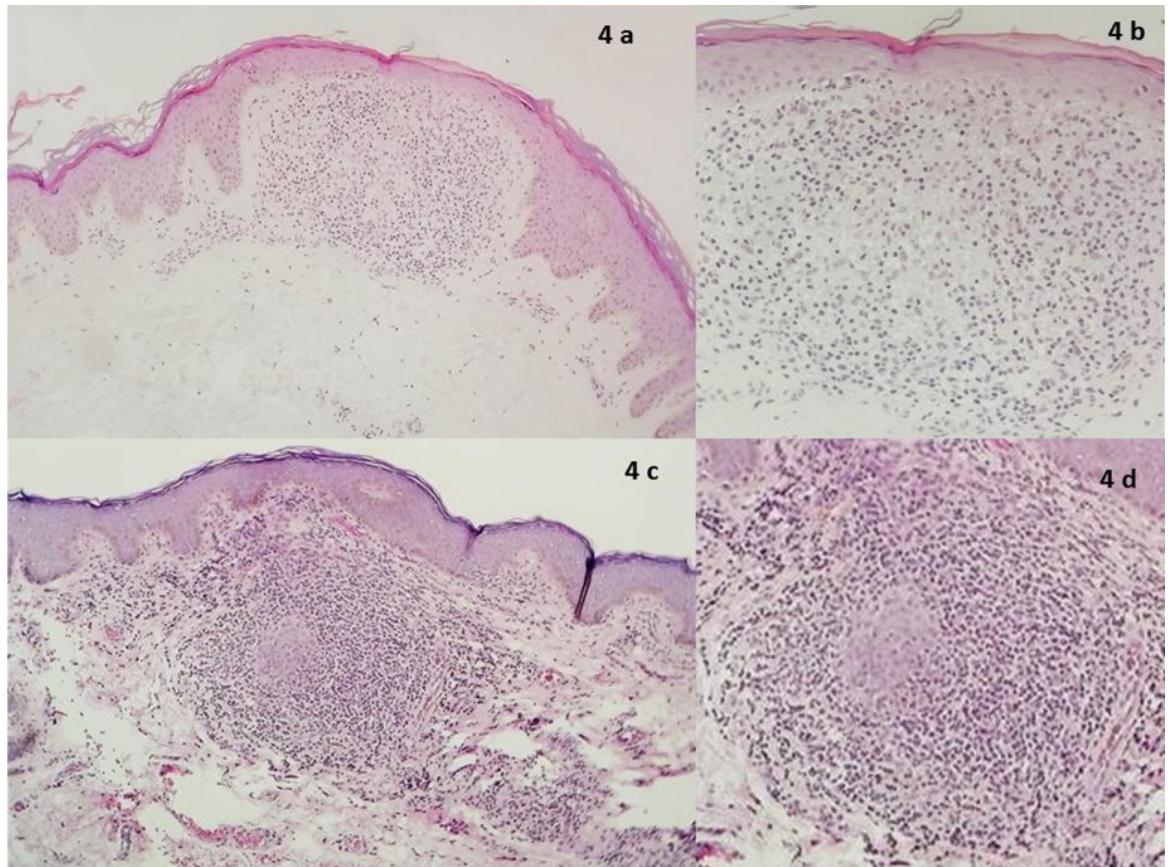




Figura 3. a) Pápulas milimétricas brillantes en dorso de falanges distales. Nótese la simetría y bilateralidad. b) Acercamiento destacando las alteraciones a nivel del aparato ungueal (pits y estrías longitudinales señaladas por las flechas). c) Pápulas agrupadas en cara interna de maléolos. Afección acral simétrica. d) Véase el detalle de las pápulas brillantes puntiformes.

Figura 4. a) Lesión de maléolo. Se identifica paraqueratosis focal con una epidermis aplanada con elongamiento de los procesos interpapilares donde termina histológicamente la lesión. En la dermis superficial y media, infiltrado inflamatorio linfohistiocitario (hematoxilina & eosina, 4x). b) Con mayor detalle, el infiltrado linfohistiocitario en la dermis de aspecto liquenoide focal (hematoxilina & eosina, 10x). c) Lesión en pene. Ortoqueratosis con paraqueratosis focal que cubre a una epidermis con tendencia al aplanamiento y una pequeña zona de atrofia y alargamiento de procesos interpapilares que delimita la lesión (imagen de “garra tomando una pelota”) con excitosis aislada y degeneración de la membrana basal. En la dermis, infiltrado inflamatorio linfohistiocitario de aspecto liquenoide focal (hematoxilina & eosina, 10x). d) Acercamiento del infiltrado linfohistiocitario (hematoxilina & eosina, 20x).



vesicular y hemorrágica²², teniendo en cuenta la lesión elemental predominante. Por otro lado, se ha intentado la clasificación por la localización y por su topográfica como ungueal, palmo-plantar, lineal, localizada, generalizada^{23, 24}.

En la evaluación dermatoscópica, se ha descrito con mayor frecuencia un patrón de sombra marrón en el centro de la lesión, la cual resalta con la luz polarizada^{25, 26}. Otros hallazgos incluyen la presencia de bandas lineales radiantes, estructuras blancas, puntos color marrón, ausencia de dermatoglifos, presencia de depresión central y escama periférica, hipopigmentación mal definida, eritema difuso y vasos lineales²⁷.

A nivel histológico la pápula clásica está bien delimitada y ocupa el espacio de 4 o 5 papilas dérmicas, a menudo identificando un área de paraqueratosis, cubriendo a una epidermis con aplanamiento e incluso en ocasiones atrofia de los procesos interpapilares, con áreas de degeneración hidrópica de la membrana basal. Las crestas interpapilares en el margen del infiltrado se encuentran elongadas y tienden a encerrarlo, dando el aspecto de "garra tomando una pelota". En la dermis se caracteriza por un infiltrado compuesto de linfocitos, células epiteloides, y ocasionalmente células de Langhans, situado inmediatamente debajo de la epidermis. Ocasionalmente, es posible identificar numerosas células plasmáticas dentro del infiltrado²⁸.

En la literatura revisada hasta el momento en que se escribieron estas líneas, son pocos los casos reportados de LN en edad pediátrica y su verdadera frecuencia es desconocida, se extrapola de los estudios de la población adulta³, destacando que los casos de distribución generalizada son muy infrecuentes^{29, 30} y sólo de forma excepcional se han reportado casos con alteraciones del aparato ungueal^{12, 17}.

En nuestro país sólo existen tres casos reportados dentro del espectro de liquen nitidus^{31, 32}, y no existen descripciones en las que se reporten alteraciones del aparato ungueal.

Por otra parte, pese a que la mayoría de las publicaciones hablan de distribuciones localizadas, diseminadas o generalizadas, en ninguno hasta el momento se delinea porqué se consideraron de esa forma. Tomando lo puntualizado en la literatura con respecto a otras enfermedades cutáneas, por ejemplo, en la clasificación de distribución y severidad del penfigoide ampolloso depende del porcentaje de superficie corporal afectada y no de los segmentos corporales involucrados, considerándose como generalizados los casos con más del 10% de la superficie comprometida³³, mientras que en dermatosis inflamatorias -como psoriasis o atopia- se clasifica como generalizado con el 90%³⁴. Por lo anterior, y sin contar hasta el momento con una clasificación gentil para el entendimiento de esta dermatosis, sugerimos la siguiente:

- **Localizada**, si afecta 1 segmento corporal independientemente de la variante disposición clínica que adopte, es decir lineal, Blaschkoide, segmentario, etc. Sin afección ungueal o de mucosas; o solo la presencia de la dermatosis en uñas o mucosas.
- **Diseminada**, si afecta al menos 1 segmento corporal asociado a alteraciones de las mucosas o del aparato ungueal o 2 segmentos corporales sin afección de anexos o mucosas.
- **Generalizada**, si afecta 2 segmentos corporales asociado a alteraciones de las mucosas o del aparato ungueal o si

afecta los 3 o los 4 segmentos corporales con o sin involucro de anexos o mucosas.

Interesantemente, se resalta que el paciente adolescente tardío presentó alteraciones ungueales, siendo este el primer reporte en México de LN con cambios a este nivel; de igual forma, se destaca por presentar una distribución excepcional: *acral simétrica*, la cual se propone como una variante clínica.

En lo que respecta al pronóstico en LN, en general es una enfermedad benigna sin mortalidad ni complicaciones, esperando un pronóstico en su expresión localizada hacia la remisión en pocos meses; sin embargo, en las formas diseminadas y generalizadas la dermatosis tiende a la cronicidad con remisiones y exacerbaciones del cuadro, así como una respuesta a la terapéutica poco uniforme. Hasta el momento, aún no existe un protocolo estandarizado para el tratamiento de LNG proponiéndose múltiples terapéuticas; no obstante, la escasez de reportes no ha permitido un consenso de los beneficios que pueden ofrecer, siendo las indicaciones de tratamiento el curso crónico, persistente y la forma generalizada³⁰. Entre los tratamientos históricamente utilizados se encuentran los esteroides tópicos, sistémicos y antihistamínicos. En los años más recientes, el uso de inhibidores de la calcineurina -como el tacrólimus- se ha utilizado con éxito en dermatosis inflamatorias con la intención de reducir el uso de esteroides tópicos y sus potenciales efectos adversos. Aun cuando el mecanismo exacto de acción en el LNG es desconocido, se propone un efecto sobre las células T a través de la inhibición de la calcineurina fosfatasa y la prevención de la formación de citosinas proinflamatorias, dando por resultado los efectos inmunomoduladores y antiinflamatorios de tacrólimus, prefiriendo la concentración al 0,03% en niños³⁵. De forma similar el pimecrólimus ha sido beneficioso en LNG³⁶. Sin embargo, la respuesta a la terapéutica tópica empleada es inconstante, postulando por tal motivo terapias de tipo sistémico como los retinoides, que pueden inducir la diferenciación celular e inhibir su proliferación; en estudios realizados se encontró que ejercen modulación en las células T y polimorfonucleares sobre su expresión de citocinas inflamatorias, explicando su actividad inmunomoduladora y antiinflamatoria³⁷, utilizándose el acitretin y la isotretinoína³⁸.

Otra forma de manejar el liquen nitidus generalizado es con fototerapia de ultravioleta B de banda estrecha la que afecta la proliferación celular y el sistema inmune, mostrando en las células un efecto inmunosupresor que conduce a la reducción de las células T. Esta radiación es absorbida por el ADN y el ácido urocánico alterando la actividad de las células presentadoras de antígenos^{39, 40}. Finalmente, en algunos casos donde la fototerapia no es accesible, la terapia con luz natural puede ser considerada basada en la localización geográfica, estación del año y la posibilidad de que el paciente pueda invertir el tiempo necesario para la exposición⁴¹.

CONCLUSIONES

Se reportaron dos casos de liquen nitidus generalizado en edad pediátrica: un infante y un adolescente tardío. Es importante considerar que esta dermatosis podría estar subdiagnosticada y, por tanto, podría no reportarse la incidencia real de la enfermedad.

Resulta trascendental la difusión científica de estos casos clínicos y su correlación histopatológica, así como los resultados de los tratamientos utilizados para reducir la cronicidad y las recidivas de la enfermedad, especialmente considerando que los pacientes solicitan la evaluación médica de forma tardía por su carácter benigno e indolente. Finalmente, la propuesta de clasificación podría ayudar a establecer una pauta para el conocimiento más completo de la dermatosis, incidiendo en la mejor estadiación y optar por la mejor posibilidad terapéutica.

REFERENCIAS

- Pinkus F. Über eine neue knötchenförmige Hauteruption: Lichen nitidus. *Arch Dermatol Syph.* 1907; 85: 11-36. DOI: [10.1007/BF01835934](https://doi.org/10.1007/BF01835934)
- Kundak S, Çakir Y. Pediatric lichen nitidus: A single-center experience. *Pediatr Dermatol.* 2019; 36(2): 189-92. DOI: [10.1111/pde.13749](https://doi.org/10.1111/pde.13749)
- Hazen HH. Syphilis and skin diseases in the American negro. *Arch Derm Syphilol.* 1935; 31(3): 316-23. DOI: [10.1001/archderm.1935.01460210027002](https://doi.org/10.1001/archderm.1935.01460210027002)
- Cho EB, Kim HY, Park EJ, Kwon IH, Kim KH, Kim KJ. Three cases of lichen nitidus associated with various cutaneous diseases. *Ann Dermatol.* 2014; 26(4): 505-9. DOI: [10.5021/ad.2014.26.4.505](https://doi.org/10.5021/ad.2014.26.4.505)
- Fetil E, Ozkan S, Gürler N, Polat E, Yurtsever S, Dorak F, et al. Lichen nitidus after hepatitis B vaccine. *Int J Dermatol.* 2004; 43(12): 956-8. DOI: [10.1111/j.1365-4632.2004.01933.x](https://doi.org/10.1111/j.1365-4632.2004.01933.x)
- Bercedo A, Cabero MJ, García-Consuegra J, Hernado M, Yaez S, Fernández-Llaca H. Generalized lichen nitidus and juvenile chronic arthritis: an undescribed association. *Pediatr Dermatol.* 1999; 16(5): 406-7. DOI: [10.1046/j.1525-1470.1999.016005406.x](https://doi.org/10.1046/j.1525-1470.1999.016005406.x)
- Henry M, Metry DW. Generalized lichen nitidus, with perioral and perinasal accentuation, in association with Down syndrome. *Pediatr Dermatol.* 2009; 26(1): 109-11. DOI: [10.1111/j.1525-1470.2008.00841.x](https://doi.org/10.1111/j.1525-1470.2008.00841.x)
- Wanat KA, Elenitsas R, Chachkin S, Lubinski S, Rosenbach M. Extensive lichen nitidus as a clue to underlying Crohn's disease. *J Am Acad Dermatol.* 2012; 67(5): e218-e220. DOI: [10.1016/j.jaad.2012.04.005](https://doi.org/10.1016/j.jaad.2012.04.005)
- Shan S-J, Xia Z, Chen J, Xu T-H, Xu X-G, Li Z-R, et al. Widespread lichen nitidus associated with tattoo. *Eur J Dermatol.* 2013; 23(1): 123-4. DOI: [10.1684/ejd.2012.1897](https://doi.org/10.1684/ejd.2012.1897)
- Li AW, Ko CJ, Leventhal JS. Generalized lichen nitidus-like eruption in the setting of mogamulizumab and tremelimumab. *Eur J Dermatol.* 2017; 27(3): 325-26. DOI: [10.1684/ejd.2017.2989](https://doi.org/10.1684/ejd.2017.2989)
- Scheler M, Proelss J, Bräuninger W, Bieber T, Wenzel J. Generalized lichen nitidus with involvement of the palms following interferon alpha treatment. *Dermatology.* 2007; 215(3): 236-9. DOI: [10.1159/000106582](https://doi.org/10.1159/000106582)
- Cho M, Nonomura Y, Kaku Y, Dainichi T, Otsuka A, Kabashima K. Generalized Lichen Nitidus Following Anti-PD-1 Antibody Treatment. *JAMA Dermatol.* 2018; 154(3): 367-69. DOI: [10.1001/jamadermatol.2017.5670](https://doi.org/10.1001/jamadermatol.2017.5670)
- Teixeira VB, Coutinho I, Cardoso JC, Tellhechea Ó. Generalized Lichen Nitidus in a boy with Niemann-Pick disease type B. *An Bras Dermatol.* 2013; 88(6): 977-8. DOI: [10.1590/abd1806-4841.20132829](https://doi.org/10.1590/abd1806-4841.20132829)
- Marks R, Jones EW. Familial lichen nitidus. The simultaneous occurrence of lichen nitidus in brothers. *Trans St Johns Hosp Dermatol Soc.* 1970; 56(2): 165-7.
- Leung AKC, Ng J. Generalized lichen nitidus in identical twins. *Case Rep Dermatol Med.* 2012; 2012: 982084. DOI: [10.1155/2012/982084](https://doi.org/10.1155/2012/982084)
- Maeda M. A case of generalized lichen nitidus with Koebner's phenomenon. *J Dermatol.* 1994; 21(4): 273-7. DOI: [10.1111/j.1346-8138.1994.tb01736.x](https://doi.org/10.1111/j.1346-8138.1994.tb01736.x)
- Tay EY, Ho MSL, Chandran NS, Lee JS-S, Heng YK. Lichen Nitidus Presenting with Nail Changes—Case Report and Review of the Literature. *Pediatr Dermatol.* 2015; 32(3): 386-8. DOI: [10.1111/pde.12425](https://doi.org/10.1111/pde.12425)
- Hussain K. Summertime actinic lichenoid eruption, a distinct entity, should be termed actinic lichen nitidus. *Arch Dermatol.* 1998; 134(10): 1302-3. DOI: [10.1001/archderm.134.10.1302](https://doi.org/10.1001/archderm.134.10.1302)
- Endo M, Baba S, Suzuki H. Purpuric lichen nitidus. *Eur J Dermatol.* 1998; 8(1):54-5.
- Zussman J, Smart CN. Perforating lichen nitidus. *Am J Dermatopathol.* 2015; 37(5): 406-8. DOI: [10.1097/DAD.0000000000000211](https://doi.org/10.1097/DAD.0000000000000211)
- Oiso N, Kawada A. Blaschkolinear lichen nitidus. *Eur J Dermatol.* 2016; 26(1): 100-1. DOI: [10.1684/ejd.2015.2665](https://doi.org/10.1684/ejd.2015.2665)
- Stolze I, Hamm H. Lichen nitidus und Lichen striatus. *Hautarzt.* 2018; 69: 121-6. DOI: [10.1007/s00105-017-4100-7](https://doi.org/10.1007/s00105-017-4100-7)
- Çakmak SK, Ünal E, Gönül M, Yayla D, Özhamam E. Lichen nitidus with involvement of the palms. *Pediatr Dermatol.* 2013; 30(5): e100-e101. DOI: [10.1111/pde.12148](https://doi.org/10.1111/pde.12148)
- Ikenberg K, Pflugfelder A, Metzler G, Biedermann T. Thirty-year history of palmar eruptions: A quiz. Palmar purpuric lichen nitidus. *Acta Derm Venereol.* 2011; 91(1): 108-9. DOI: [10.2340/00015555-0907](https://doi.org/10.2340/00015555-0907)
- Reddy PKS, Sumathy TK, Shyamprasad AL, Shivaswamy KN, Suparna MY. Clinical, dermoscopic, and histopathological correlation of lichenoid dermatoses. *Indian J Dermatopathol Diagn Dermatol.* 2019; 6(2): 75-82. DOI: [10.4103/ijdpdd.ijdpdd_71_18](https://doi.org/10.4103/ijdpdd.ijdpdd_71_18)
- Malakar S, Save S, Mehta P. Brown Shadow in Lichen Nitidus: A Dermoscopic Marker!. *Indian Dermatol Online J.* 2018; 9(6): 479-80. DOI: [10.4103/idoj.IDOJ_338_17](https://doi.org/10.4103/idoj.IDOJ_338_17)
- Jakhar D, Grover C, Kaur I, Sharma S. Dermatoscopic features of lichen nitidus. *Pediatr Dermatol.* 2018; 35(6): 866-7. DOI: [10.1111/pde.13576](https://doi.org/10.1111/pde.13576)
- Smoller BR, Flynn TC. Immunohistochemical examination of lichen nitidus suggests that it is not a localized papular variant of lichen planus. *J Am Acad Dermatol.* 1992; 27(2): 232-6. DOI: [10.1016/0190-9622\(92\)70176-G](https://doi.org/10.1016/0190-9622(92)70176-G)
- Celasco A, Lequio M, Santamarina M, Hernández M, Soliani A, Abeldaño A, et al. Lichen nitidus. Presentación de dos casos, uno de ellos generalizado. *Arch Argent Pediatr.* 2012; 110(1): e13-e16. DOI: [10.5546/aap.2012.e13](https://doi.org/10.5546/aap.2012.e13)
- Synakiewicz J, Polańska A, Bowszyc-Dmochowska M, Żaba RW, Adamski Z, Reich A, et al. Generalized lichen nitidus: a case report and review of the literature. *Postepy Dermatol Alergol.* 2016; 33(6): 488-90. DOI: [10.5114/ada.2016.63890](https://doi.org/10.5114/ada.2016.63890)
- Martínez HT, Cisneros KS, Toussaint S, Vega ME. Quiz / Lichen nitidus. *Dermatología CMQ.* 2017; 15(3): 203-5. Disponible en: <https://www.medigraphic.com/cgi-bin/new/resumenI.cgi?IDARTICULO=74920>

32. Medina DE, Ramos-Garibay A. Liquen nitidus diseminado. Comunicación de dos casos. *Rev Cent Dermatol Pascua*. 2002; 11(1): 11-13. Disponible en: <https://www.medigraphic.com/cgi-bin/new/resumen.cgi?IDARTICULO=2822>
33. Schwieger-Briel A, Moellmann C, Mattulat B, Schauer F, Kiritsi D, Schmidt E, et al. Bullous pemphigoid in infants: characteristics, diagnosis and treatment. *Orphanet J Rare Dis*. 2014; 9: 185. DOI: [10.1186/s13023-014-0185-6](https://doi.org/10.1186/s13023-014-0185-6)
34. Mistry N, Gupta A, Alavi A, Sibbald RG. A review of the diagnosis and management of erythroderma (generalized red skin). *Adv Skin Wound Care*. 2015; 28(5): 228-36. DOI: [10.1097/01.ASW.0000463573.40637.73](https://doi.org/10.1097/01.ASW.0000463573.40637.73)
35. Park J, Kim J-I, Kim D-W, Hwang S-R, Roh S-G, Kim H-U, et al. Persistent generalized lichen nitidus successfully treated with 0.03% tacrolimus ointment. *Eur J Dermatol*. 2013; 23(6): 918-9. DOI: [10.1684/ejd.2013.2200](https://doi.org/10.1684/ejd.2013.2200)
36. Farshi S, Mansouri P. Generalized lichen nitidus successfully treated with pimecrólimus 1 percent cream. *Dermatol Online J*. 2011; 17(7): 11. Disponible en: <https://escholarship.org/uc/item/65p7c1s7>
37. Khalil S, Bardawil T, Stephan C, Darwiche N, Abbas O, Kibbi AG, et al. Retinoids: a journey from the molecular structures and mechanisms of action to clinical uses in dermatology and adverse effects. *J Dermatolog Treat*. 2017; 28(8): 684-96. DOI: [10.1080/09546634.2017.1309349](https://doi.org/10.1080/09546634.2017.1309349)
38. Topal IO, Gokdemir G, Sahin IM. Generalized lichen nitidus: Successful treatment with systemic isotretinoin. *Indian J Dermatol Venereol Leprol*. 2013; 79(4): 554. DOI: [10.4103/0378-6323.113108](https://doi.org/10.4103/0378-6323.113108)
39. Carrascosa J-M, Tapia G, Bielsa I, Fuente M-J, Ferrandiz C. Effects of narrowband UV-B on pharmacodynamic markers of response to therapy: an immunohistochemical study over sequential samples. *J Cutan Pathol*. 2007; 34(10): 769-76. DOI: [10.1111/j.1600-0560.2006.00694.x](https://doi.org/10.1111/j.1600-0560.2006.00694.x)
40. Bilgili SG, Karadag AS, Calka O, Ozdemir S, Kosem M. A case of generalized lichen nitidus successfully treated with narrow-band ultraviolet B treatment. *Photodermatol Photoimmunol Photomed*. 2013; 29(4): 215-7. DOI: [10.1111/phpp.12037](https://doi.org/10.1111/phpp.12037)
41. Berman H, Truong A, Cheng CE. Pediatric generalized lichen nitidus with natural sunlight therapy. *Pediatr Dermatol*. 2019; 36(5): 690-2. DOI: [10.1111/pde.13915](https://doi.org/10.1111/pde.13915)

FINANCIAMIENTO

Los autores declaran que no recibieron apoyo financiero de personas físicas o morales.

CONFLICTOS DE INTERÉS

Los autores declaran que no tienen conflictos de interés.